Vaciamientos ganglionares cervicales

M. Zanaret, J. Paris, S. Duflo

La invasión ganglionar inicial de los pacientes que presentan un carcinoma epidermoide de las vías aerodigestivas superiores es un factor que influye en el pronóstico. La afectación ganglionar metastásica se produce de manera secuencial y predecible. El tratamiento de las masas cervicales efectivas o potenciales debe adaptarse a la localización del tumor inicial y al estadio evolutivo locorregional. La Unión Internacional Contra el Cáncer (UICC) y el American Joint Committee on Cancer (AJCC) han adoptado una clasificación ganglionar cervical (N) común. El desarrollo de los diferentes tipos de vaciamientos cervicales parte de dos planteamientos basados en conceptos quirúrgicos diferentes: el planteamiento norteamericano y el planteamiento latino. Se han propuesto diversas clasificaciones, más o menos completas y exhaustivas, cuyo objetivo es tipificar la terminología utilizada. A continuación, se describen y plantean las diferentes técnicas de vaciamiento, en particular las del vaciamiento cervical funcional y las del vaciamiento ganglionar tradicional.

© 2006 *Elsevier SAS. Todos los derechos reservados.*

Palabras Clave: Vaciamiento; Cuello; Metástasis; Ganglio; Adenopatía

Plan

- **Introducción** 1
- **Historia y conceptos** 1
- **Anatomía del sistema linfático del cuello** 2
- **Diagnóstico de la afectación ganglionar** 3
  - Exploración clínica 3
  - Estudio radiológico 3
- **Estadificación clínica de la afectación ganglionar** 3
- **Riesgo metastásico regional** 4
  - Localización del carcinoma primario 4
  - Características histomorfológicas 5
- **Afectación ganglionar y pronóstico** 5
  - Localización 5
  - Características histomorfológicas 5
- **Interés y principio del ganglio centinela** 5
- **Clasificación de los vaciamientos cervicales** 5
  - Vaciamientos radicales completos 5
  - Vaciamientos parciales o selectivos 6
  - Otras clasificaciones 6
- **Indicaciones quirúrgicas** 6
- **Técnica quirúrgica** 6
  - Incisión 6
  - Vaciamiento radical funcional (radical modificado de tipo III) 7
  - Vaciamiento radical tradicional 9
  - Vaciamientos radicales modificados de tipos I y II 10
  - Vaciamiento radical ampliado 10
  - Vaciamientos parciales o selectivos 10
  - Vaciamientos supraomohioideos 10
  - Vaciamiento yugular 10
  - Vaciamiento posterior 10
  - Vaciamiento del compartimento central 10
- **Complicaciones** 10
  - Complicaciones vasculares 10
  - Complicaciones nerviosas 11
  - Linforragia 11

Introducción

La afectación ganglionar inicial de los pacientes con un carcinoma epidermoide de las vías aerodigestivas superiores es un factor que influye en el pronóstico. Los pacientes que no presentan afectación ganglionar tienen un pronóstico favorable, mientras que la diseminación metastásica ganglionar reduce claramente la supervivencia. A pesar de la sensibilización de los pacientes y de los médicos respecto al diagnóstico precoz de los cánceres cervicofaciales, el 40% de los pacientes con cáncer de la cavidad oral y de la faringe que viven en los países denominados desarrollados presenta metástasis ganglionares cervicales en el momento del diagnóstico [1, 2]. Por tanto, el tratamiento quirúrgico de las metástasis cervicales de los carcinomas cervicofaciales parece fundamental.

Historia y conceptos

El desarrollo de los diferentes tipos de vaciamientos cervicales parte de dos enfoques basados en conceptos quirúrgicos diferentes: el planteamiento norteamericano y el planteamiento latino.

El planteamiento norteamericano se basa en los estudios de George Crile de 1906 y en su descripción del

vaciamiento cervical «radical», «en bloque» de todo el tejido ganglionar cervical. En la década de 1940, Hayes-Martin, jefe del servicio de cabeza y cuello del Memorial Hospital de Nueva York, contribuyó en gran medida al desarrollo de la cirugía cervical y de la oncología cervicofacial. La intervención normalizada de las metástasis cervicales era, según él, el vaciamiento radical. El principio de este tipo de vaciamiento era practicar la exéresis más completa posible de las estructuras laterales del cuello a costa de dejar secuelas funcionales, según el principio de que «cuanto mayor sea la cirugía, mayor será la posibilidad de curación». La influencia de Hayes-Martin ha sido fundamental [3], y los cirujanos del Memorial Hospital han formado a la mayoría de los cirujanos cervicofaciales norteamericanos hasta la década de 1960. A partir de este período, algunos cirujanos practicaron los vaciamientos parciales *(disección cervical selectiva) al juzgar como excesiva la realización sistemática de la intervención descrita inicialmente por Crile, sobre todo cuando no se observan metástasis ganglionares. El empeño por tipificar la terminología y las técnicas ha dado lugar al desarrollo de varias clasificaciones. La que establece la* American Academy of Otolaryngology - Head and Neck Surgery considera el vaciamiento radical como la intervención de referencia, y define los vaciamientos radicales modificados, los vaciamientos selectivos (o parciales) y los vaciamientos ampliados. Los vaciamientos cervicales parciales se han popularizado en Estados Unidos bajo la influencia conjunta del MD Anderson University of Texas Cancer Center y del Memorial Sloan-Kettering Cancer Center. Estas técnicas representan la evolución técnica de los vaciamientos radicales modificados.

El planteamiento latino constituye el origen del concepto de vaciamiento funcional. Este concepto fue desarrollado en la década de 1960 por el argentino Osvaldo Suárez. Se trata de una intervención cuyo objetivo es resecar el tejido ganglionar cervical conservando las estructuras principales. En esta época, dicho concepto parecía poco convincente frente al dogma del vaciamiento cervical radical y debido al calificativo «funcional», que parecía incompatible con el tratamiento de los procesos oncológicos. El espíritu del concepto «funcional» no tenía en cuenta la noción de extensión de la resección. Por tanto, la exéresis podía abarcar a todos los ganglios del cuello, o solamente a algunos grupos ganglionares, definidos en función de la localización y de la extensión del tumor inicial. A finales de la década de 1960, la experiencia española de César Gavilán permitió definir el perfil evolutivo ganglionar de los pacientes que presentaban lesiones supraglóticas N0 en el momento del diagnóstico. El vaciamiento radical de estos pacientes no le parecía indicado y después de su encuentro con Suárez, se convenció de la validez oncológica y funcional del concepto de «vaciamiento funcional» y se convirtió en uno de los cirujanos que han contribuido a su difusión en Europa. El concepto de vaciamiento funcional se basaba en la disección a lo largo de los planos fasciales del cuello, separando las estructuras cervicales del tejido ganglionar adyacente. Esta técnica estaría indicada cuando las células cancerosas permanecieran limitadas al sistema ganglionar cervical. Al contrario, cuando las células invadieran y fijaran las estructuras cervicales, el concepto de vaciamiento funcional dejaría paso al vaciamiento radical. El italiano Ettore Bocca también ha formado parte de los discípulos directos de Suárez y ha contribuido a la difusión de su concepto en la bibliografía médica anglosajona. El vaciamiento funcional llegó a Estados Unidos una década después de su desarrollo en Europa, mientras los cirujanos norteamericanos practicaban técnicas menos agresivas, como los vaciamientos radicales modificados y los vaciamientos parciales. El concepto de vaciamiento funcional, desarrollado inicialmente por Suárez y popularizado después en la bibliografía médica angloparlante por Bocca, ha tenido escasa influencia en Estados Unidos, donde se ha considerado como una variante técnica. En Francia, los promotores de los vaciamientos ganglionares del cuello, M. Dargent, C. Roumieu y H. Pujol, propusieron hacerlos más funcionales, conservando el ramo cervicofacial del nervio facial y los ramos anastomóticos del espinal con los ramos de los nervios cervicales. Los estudios de Yves y Bernard Guerrier [4, 5] han popularizado ampliamente la técnica del vaciamiento funcional, después de haberla visto realizar a Bocca y estudiar la descripción de Gavilán.

Los dos planteamientos pueden parecer similares, con un resultado final idéntico: la exéresis del tejido ganglionar. El enfoque americano constituye una adaptación técnica dirigida a conservar algunas estructuras, mientras que el enfoque latino pretende tratar una enfermedad localizada y confinada al sistema linfático. En la bibliografía anglosajona, el vaciamiento cervical funcional se ha tratado como una modificación técnica y no como un concepto quirúrgico.

■ Anatomía del sistema linfático del cuello

El drenaje linfático del cuero cabelludo y de la piel cervicofacial, la mucosa de las vías aerodigestivas superiores, las glándulas salivales y la glándula tiroides se hace de forma específica a nivel de grupos ganglionares cervicales. De esta forma, la afectación ganglionar metastásica tiene lugar de manera secuencial y predecible [6]. El tratamiento de las metástasis cervicales efectivas o potenciales debe adaptarse a la localización del tumor inicial. En la Figura 1 se esquematizan las principales estaciones ganglionares de la región cervicofacial.

Los ganglios preauriculares, periparotídeos e intraparotídeos constituyen la primera estación ganglionar de drenaje de la mitad anterior del cuero cabelludo, de la piel de la frente y de la parte superior de la cara.

Los ganglios retroauriculares y suboccipitales drenan la mitad posterior del cuero cabelludo, así como la parte posterior del pabellón auricular.

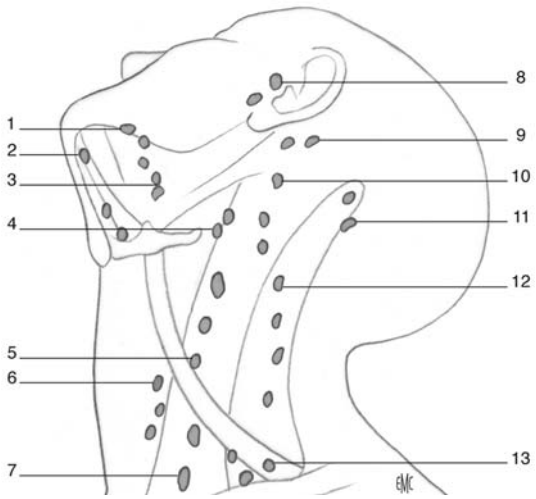

Figura 1. Grupos ganglionares del cuello.
1. Facial; 2. submentoniano; 3. submaxilar; 4. subdigástrico; 5. yugulocarotídeo medio; 6. prelaríngeo; 7. supraclavicular; 8. parotídeo; 9. retroauricular; 10. retroespinal; 11. suboccipital; 12. cadena espinal; 13. cervical transverso.

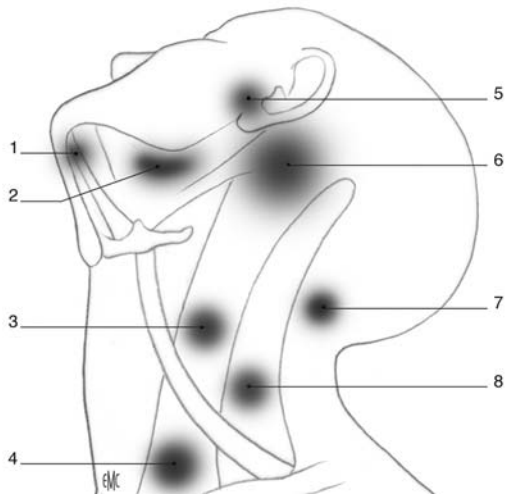

Figura 2. Topografía de las zonas de drenaje linfático. 1. Suelo de la boca, labio inferior, encía inferior; 2. nariz, cara, senos, cavidad oral, glándula submaxilar; 3. tiroides, laringe, hipofaringe, esófago; 4. órganos abdominales, mama, pulmón, tiroides, esófago; 5. cuero cabelludo anterior, frente, parótida; 6. cavidad oral, orofaringe, nasofaringe, hipofaringe, laringe subglótica; 7. cuero cabelludo posterior, pabellón auricular posterior; 8. nasofaringe, tiroides, pulmón, mama, esófago.

Los ganglios cervicales laterales drenan en primer lugar la mucosa de las vías aerodigestivas superiores. Los grupos submentoniano, prevascular facial, y submaxilar se sitúan en el seno de los triángulos submentonianos y submaxilares del cuello. Los ganglios yugulares profundos son adyacentes a la vena yugular interna y comprenden los grupos yugulodigástrico, yuguloomohioideo y supraclavicular.

Los ganglios del triángulo posterior del cuello constituyen el grupo espinal, que se sitúa a lo largo del nervio espinal, y el grupo ganglionar cervical transverso, situado en la parte inferior del triángulo posterior.

El compartimento central del cuello comprende el ganglio de Delphian, que se sitúa en la línea media por delante del cartílago tiroides y que drena la laringe, así como los ganglios peritiroideos adyacentes a la glándula tiroides. Los ganglios del surco traqueoesofágico drenan la glándula tiroides, la hipofaringe, el esófago cervical y la subglotis. El grupo ganglionar mediastínico anterosuperior representa la zona de drenaje de la glándula tiroides y del esófago cervical, y constituye una estación ganglionar secundaria de las estructuras anatómicas del compartimento central del cuello.

Cada uno de los grupos ganglionares mencionados corresponde a la primera estación de drenaje de una región cervicofacial específica. Así, la localización de una metástasis cervical indica a menudo el posible origen del tumor primario [1] (Fig. 2).

La localización de las metástasis ganglionares de los carcinomas epidermoides cervicofaciales tiene valor pronóstico [1]. La supervivencia de los pacientes es significativamente peor cuando las metástasis cervicales sobrepasan la primera estación ganglionar, y sobre todo cuando afectan a la región cervical inferior: sectores IV y V (región supraclavicular).

Para evitar controversias entre cirujanos y anatomopatólogos, el equipo del servicio de cirugía cervicofacial del Memorial Sloan-Kettering Cancer Center de Nueva York ha propuesto una sistematización de los grupos ganglionares cervicales. Esta clasificación, fácilmente reproducible y utilizada por el American Joint Committee on Cancer (AJCC) [7], divide la región laterocervical en cinco niveles o sectores. Una evolución reciente de esta clasificación, propuesta por la American Head and Neck Society y la American Academy of Otolaryngology - Head and Neck Surgery en 2002 [8], subdivide los niveles I, II y V en subniveles a y b. El compartimento central del cuello corresponde a los niveles ganglionares VI y VII (Fig. 3) (Cuadro I).

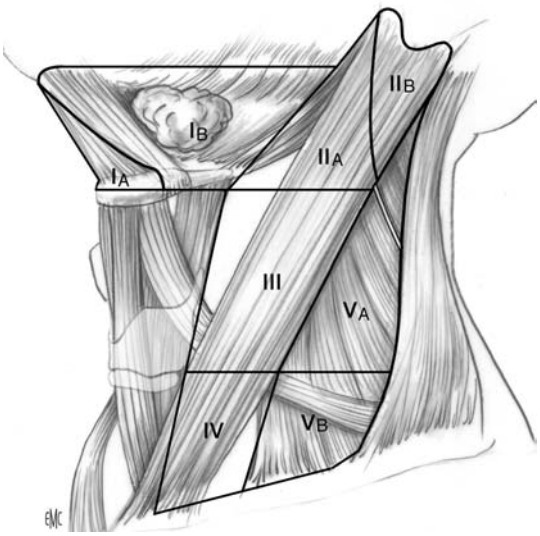

Figura 3. Sistematización de los ganglios del cuello (American Head and Neck Society).

Diagnóstico de la afectación ganglionar

Exploración clínica

Toda adenopatía cervical palpable, dura y unilateral debe considerarse inicialmente metastásica. La exploración clínica debe concretar la localización de las adenopatías, su tamaño, número y consistencia, los signos de ruptura capsular y de invasión de la piel suprayacente, su movilidad respecto a los planos profundos y la existencia de parálisis de los nervios craneales próximos. Ante el descubrimiento inicial de una adenopatía cervical, se debe iniciar un estudio completo en busca de la lesión primaria.

Estudio radiológico

La tomografía computarizada (TC) y la resonancia magnética (RM) permiten el estudio preciso de las estructuras cervicales y confirmar el diagnóstico de lesión ganglionar. Estas exploraciones permiten evaluar la extensión de la afectación ganglionar, sobre todo a las estructuras ganglionares, a la base del cráneo, a los espacios parafaríngeos y retrofaríngeos, así como al lado contralateral al tumor. Los criterios radiológicos que sugieren afectación ganglionar metastásica son el tamaño, la captación periférica de contraste, la necrosis central y la presencia de signos de invasión extraganglionar.

Estadificación clínica de la afectación ganglionar

En 2002, la Unión Internacional Contra el Cáncer (UICC) y el AJCC adoptaron una clasificación ganglionar cervical (N) común [7]. Esta clasificación N se suele

Cuadro I.
Clasificación del Memorial Sloan Kettering Cancer Center de Nueva York, revisada por la American Head and Neck Society y la American Academy of Otolaryngology, en 2002.

Nivel I

• Ia: grupo submentoniano. Tejido ganglionar situado entre el vientre anterior del músculo digástrico y la línea media, por encima y por delante del hueso hioides

• Ib: grupo submaxilar. Tejido ganglionar situado en el triángulo definido por los vientres anterior y posterior del músculo digástrico y el borde inferior de la mandíbula. En este grupo se incluyen los ganglios adyacentes a la glándula submaxilar situados a lo largo del pedículo vascular facial

Nivel II: grupo yugular superior. Tejido ganglionar situado alrededor de la parte cervical superior de la vena yugular interna y la parte superior del nervio espinal, que se extiende desde la base del cráneo hasta la bifurcación carotídea o el hueso hioides (referencia clínica). El límite posterior corresponde al borde posterior del músculo esternocleidomastoideo, mientras que el límite anterior queda definido por el borde lateral del músculo esternohioideo

• IIa: ganglios del nivel II situados por delante del plano vertical definido por el nervio espinal

• IIb: ganglios del nivel II situados por detrás del plano vertical definido por el nervio espinal

Nivel III: grupo yugular medio. Tejido ganglionar situado alrededor del tercio medio de la vena yugular interna, entre el borde inferior del sector II y el músculo omohioideo o el borde inferior del cartílago tiroides (referencia clínica). Los límites anterior y posterior son los mismos que los del nivel II

Nivel IV: grupo yugular inferior. Tejido ganglionar situado alrededor del tercio inferior de la vena yugular interna, entre el borde inferior del nivel III y la clavícula. Los límites anterior y posterior son los mismos que los del nivel III

Nivel V: grupo del triángulo posterior. Tejido ganglionar situado en los alrededores de la parte inferior del nervio espinal y a lo largo del pedículo vascular cervical transverso. Este grupo tiene forma de triángulo, cuyos límites son la clavícula, el borde posterior del músculo esternocleidomastoideo, y el borde anterior del músculo trapecio. Los subniveles Va y Vb están separados por un plano horizontal que pasa por el borde inferior del cricoides

• Va: ganglios del nivel V situados por encima del plano horizontal que pasa por el borde inferior del cricoides (ganglios espinales)

• Vb: ganglios del nivel V situados por debajo del plano horizontal que pasa por el borde inferior del cricoides (ganglios de la cadena cervical transversa)

Nivel VI: compartimento central. Tejido ganglionar del surco traqueoesofágico y de la región peritiroidea, que se extiende desde el borde inferior del hueso hioides por arriba, hasta la escotadura yugular por abajo. A cada lado, el límite lateral corresponde al borde medial de la vaina carotídea

Nivel VII: grupo mediastínico superior. Tejido ganglionar situado en la parte anterosuperior del mediastino

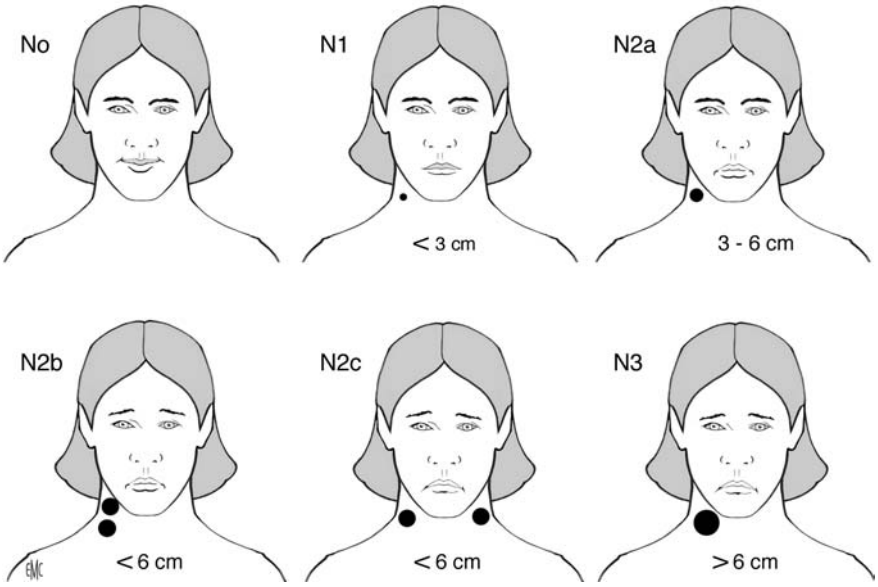

Figura 4. Clasificación N (American Joint Committee on Cancer, 2002).

integrar en la clasificación tumor-nódulo-metástasis (TNM) y refleja el volumen tumoral ganglionar, que tiene una correlación directa con el pronóstico del paciente (Fig. 4) (Cuadro II).

Se recomienda añadir la indicación topográfica de las metástasis ganglionares (AJCC 2002) añadiendo la letra «U» (*up*, arriba) o «L» (*low*, abajo), para indicar la posición superior (U) o inferior (L) al borde inferior del cricoides. La historia natural y la respuesta terapéutica de las metástasis cervicales de los carcinomas nasofaríngeos y de los carcinomas tiroideos bien diferenciados influyen de forma especial en el pronóstico de estos tumores, por lo que justifican para la AJCC una clasificación N específica [7].

Riesgo metastásico regional

El riesgo metastásico regional de un carcinoma epidermoide de las vías aerodigestivas superiores depende de la localización del tumor inicial, de su tamaño y de criterios histomorfológicos. El riesgo de metástasis regionales es tanto mayor cuanto mayor es el tamaño del tumor inicial (T), con independencia de la localización del mismo.

Localización del carcinoma primario

El riesgo de metástasis de los tumores de la porción superior de las vías aerodigestivas superiores es tanto

Cuadro II.
Clasificación N de las metástasis ganglionares cervicales (Unión internacional contra el cáncer [UICC] y American Joint Committee on Cancer [AJCC], 2002) (Fig. 4).

Nx. La afectación ganglionar no puede ser definida
N0. Sin adenopatía metastásica
N1. Metástasis ganglionar única y homolateral, <3 cm de diámetro mayor
N2A. Metástasis ganglionar única y homolateral, >3 cm y <6 cm de diámetro mayor
N2B. Metástasis ganglionares múltiples y homolaterales, ninguna >6 cm de diámetro mayor
N2C. Metástasis ganglionares bilaterales o contralaterales, ninguna >6 cm de diámetro mayor
N3. Metástasis ganglionar >6 cm de diámetro mayor

mayor cuanto más posterior sea la lesión [9-13]. Los tumores de la laringe y de la faringe tienen mayor riesgo de presentar metástasis regionales cuanto más lateral sea la lesión inicial [9, 10, 12, 13]. Aunque el riesgo de metástasis de los carcinomas de la cuerda vocal es casi nulo, aumenta de forma significativa cuando la lesión se extiende a la banda ventricular, al pliegue aritenoepiglótico, al seno piriforme o a la pared faríngea lateral. En el seno de la cavidad oral, algunas zonas presentan mayor riesgo de metástasis regional, como el suelo de la boca (en comparación con el paladar duro).

Características histomorfológicas

Algunas características histomorfológicas del carcinoma primario influyen en el riesgo de presentar metástasis cervicales. Así, los tumores endofíticos presentan mayor riesgo de desarrollar metástasis regionales que los tumores exofíticos [1, 14]. Varios estudios han demostrado que el grosor tumoral de los tumores endofíticos estaría correlacionado con el riesgo metastásico regional [15-17]. Por último, los tumores escasamente diferenciados presentan un riesgo metastásico superior al del los tumores bien diferenciados [1, 14].

■ Afectación ganglionar y pronóstico

Varias características de la afectación ganglionar influyen en el pronóstico de los pacientes con carcinoma epidermoide de las vías aerodigestivas superiores. El tamaño, el número y la localización de los ganglios metastásicos cervicales influyen en el pronóstico [12, 13, 18, 19].

Localización

Se ha demostrado que la invasión de los ganglios de los niveles IV y Vb tiene un pronóstico más sombrío [20]. La invasión de los ganglios situados por debajo de una línea imaginaria que pasa por el borde inferior del cricoides tiene verdadero valor pronóstico [1] y se recomienda precisar, durante la estadificación ganglionar «N», la posición superior o inferior de las metástasis cervicales con respecto a esta línea mediante la indicación «U» (*up*, arriba) o «L» (*low*, abajo).

Características histomorfológicas

La presencia de ruptura capsular con riesgo de invasión extraganglionar agrava claramente el pronóstico [18, 21-23]. También son factores de mal pronóstico la presencia de invasión perivascular y perineural [13, 21, 24].

■ Interés y principio del ganglio centinela

La afectación ganglionar metastásica se produce de forma secuencial y predecible [12-14, 25], de forma que sólo algunos grupos ganglionares tienen riesgo de metástasis regionales en ausencia de adenopatía palpable. Estos grupos ganglionares difieren según la localización del tumor inicial, por lo que la comprensión del riesgo topográfico ha permitido adaptar la estrategia terapéutica.

El principio del ganglio centinela se basa en el carácter secuencial de la afectación ganglionar. El ganglio centinela corresponde a la primera estación ganglionar de drenaje del tumor y se detecta mediante gammagrafía tras la inyección de un elemento radiactivo (^{99m}Tc) en el tumor primario. Esta técnica se ha desarrollado mucho en los últimos años y hoy en día constituye una norma para el tratamiento de los melanomas cervicofaciales sin adenopatías asociadas. Su empleo en los carcinomas epidermoides de las vías aerodigestivas superiores se encuentra todavía en fase de investigación clínica. Sin embargo, resulta de gran interés, ya que esta técnica permitiría diagnosticar a los pacientes portadores de metástasis cervicales ocultas, lo que evitaría así la práctica de vaciamientos cervicales sistemáticos en los pacientes N0.

■ Clasificación de los vaciamientos cervicales

Con el fin de optimizar la eficacia terapéutica, a la vez que se limita la morbilidad, se han desarrollado varios tipos de vaciamiento ganglionar, y se han propuesto varias clasificaciones, más o menos complejas y exhaustivas.

La clasificación recomendada por el equipo del Memorial Sloan-Kettering Cancer Center de Nueva York permite la normalización de la terminología. Esta clasificación opone los vaciamientos cervicales completos a los vaciamientos cervicales parciales o selectivos.

Vaciamientos radicales completos

Los vaciamientos cervicales completos son los que extirpan el tejido celuloganglionar de los niveles I al V. Todos los vaciamientos de este grupo son radicales y deben adaptarse a cada situación clínica.

Vaciamiento radical tradicional

Es el vaciamiento cervical en el que se sacrifica el músculo esternocleidomastoideo, el nervio espinal y la vena yugular interna.

Vaciamiento radical tradicional ampliado

En este vaciamiento, se amplía la resección del vaciamiento radical tradicional a otras estructuras, como los nervios craneales, los músculos, la piel, etc.

Vaciamiento radical modificado

Se han descrito varios tipos de vaciamiento radical modificado, según el tipo de estructura que se conserva. Ya se ha considerado la especificidad del planteamiento

funcional del vaciamiento, y el resultado postoperatorio (en cuanto a estructuras resecadas y conservadas) del vaciamiento radical modificado de tipo III, tal como se describe en la bibliografía norteamericana, es idéntico al del vaciamiento radical funcional de la bibliografía francesa.

Vaciamiento radical modificado de tipo I

Esta técnica corresponde al vaciamiento radical tradicional con conservación del nervio espinal.

Vaciamiento radical modificado de tipo II

Esta técnica corresponde al vaciamiento radical tradicional con conservación del nervio espinal y del músculo esternocleidomastoideo, pero se reseca la vena yugular interna.

Vaciamiento radical modificado de tipo III o vaciamiento funcional

Esta técnica corresponde al vaciamiento radical tradicional con conservación del nervio espinal, el músculo esternocleidomastoideo y la vena yugular interna.

Vaciamientos parciales o selectivos

Estas intervenciones resecan de forma selectiva algunos grupos ganglionares que presentan riesgo de micrometástasis en los cuellos N0. Se han propuesto varios tipos de vaciamientos cervicales parciales y la clasificación del Memorial Sloan Kettering Cancer Center sólo considera cuatro tipos de técnicas selectivas.

Vaciamiento supraomohioideo

Corresponde al vaciamiento de los niveles I, II y III y constituye la técnica más adecuada para los carcinomas de la cavidad oral.

Vaciamiento yugular

Esta técnica corresponde al vaciamiento de los niveles II, III y IV y está indicada para los carcinomas de la faringe y de la laringe.

Vaciamiento del compartimento central

Esta intervención está indicada en el caso de carcinomas tiroideos y corresponde al vaciamiento recurrencial descrito en la bibliografía francesa.

Vaciamiento posterolateral

Esta técnica corresponde al vaciamiento del triángulo cervical posterior, del nivel V y de la cadena yugular profunda de los niveles II, III y V. Está indicada en los melanomas y carcinomas epidermoides del cuero cabelludo posterior.

Otras clasificaciones

La clasificación propuesta por la American Head and Neck Society y la American Academy of Otolaryngology - Head and Neck Surgery en 2001 [8] aparece simplificada con respecto a su versión de 1991: no identifica los diferentes tipos de vaciamientos selectivos y no distingue los diferentes vaciamientos modificados.

- 1. Vaciamiento radical tradicional.
- 2. Vaciamiento radical modificado. Conviene precisar el nombre de la o de las estructuras no linfáticas conservadas con respecto a los vaciamientos tradicionales.
- 3. Vaciamiento parcial o selectivo. Cada variación de este tipo de técnica debe indicar, entre paréntesis, y después de las iniciales SND (*selective neck dissection,* disección cervical selectiva), los niveles ganglionares resecados.
- 4. Vaciamiento radical ampliado, indicando las estructuras que abarca.

Se han propuesto otras clasificaciones, en especial la de Gavilán [26], que diferencia los vaciamientos radicales y funcionales según el modo de disección, sin tener en cuenta la extensión de la exéresis, que debe establecerse caso por caso en función del tumor inicial y la experiencia del cirujano.

■ Indicaciones quirúrgicas

Aunque las micrometástasis y las metástasis de pequeño tamaño pueden controlarse con radioterapia, el pilar del tratamiento de las metástasis cervicales es la cirugía, que permite la exéresis completa de todos los ganglios invadidos en los pacientes N+, y la evaluación histológica precisa de los pacientes N0 [14].

El vaciamiento cervical radical está indicado cuando existen ganglios cervicales en la evaluación inicial de un carcinoma cervicofacial.

En los pacientes N0, está indicado el vaciamiento cervical selectivo para practicar la exéresis de los ganglios con riesgo de metástasis y establecer el estadio ganglionar anatomopatológico preciso. El interés de la radioterapia adyuvante postoperatoria depende del resultado anatomopatológico. El riesgo de diseminación ganglionar de los tumores de la cavidad oral es máximo en los niveles I, II y III. El riesgo de metástasis de los niveles IV o V, en ausencia de los niveles I, II y III, es inferior al 10% [27]. Así, el tratamiento ganglionar de los tumores de la cavidad oral N0 comprende los niveles I, II y III. Los tumores de la pared lateral de la orofaringe, de la laringe y de la faringe tienen un riesgo máximo de diseminación ganglionar a los niveles II, III y IV homolaterales [10]. Las metástasis únicas y aisladas de los sectores I y V son muy poco frecuentes. Las lesiones orofaríngeas que sobrepasan la línea media presentan un riesgo de diseminación cervical bilateral y justifican la intervención bilateral.

■ Técnica quirúrgica

Incisión

La elección del tipo de incisión cutánea cervical debe tener en cuenta, además de la exposición óptima de la región cervical y de las cadenas ganglionares, la posible asociación de una intervención de resección tumoral asociada o no a la reconstrucción quirúrgica, así como la unilateralidad o bilateralidad del vaciamiento ganglionar. El tipo de incisión debe ser fiable, para permitir la adecuada vascularización de los colgajos cutáneos. A continuación se describen las incisiones más clásicas.

La incisión en doble Y de Hayes-Martin es un trazado clásico. Su trayecto puede prolongarse anteriormente hacia el mentón cuando se precisa un abordaje intraoral. La incisión de Sébileau-Carrega (incisión en Y) evita una de las contraincisiones del trazado en doble Y de Hayes-Martin. Sin embargo, hace más difícil el acceso a la región supraclavicular. La incisión de Paul André parte de la punta de la mastoides, desciende a lo largo del esternocleidomastoideo y gira hacia delante para alcanzar la línea media siguiendo un trayecto superior y paralelo a la clavícula. La incisión de Gluck sigue un trazado bilateral, y a veces se asocia una contraincisión

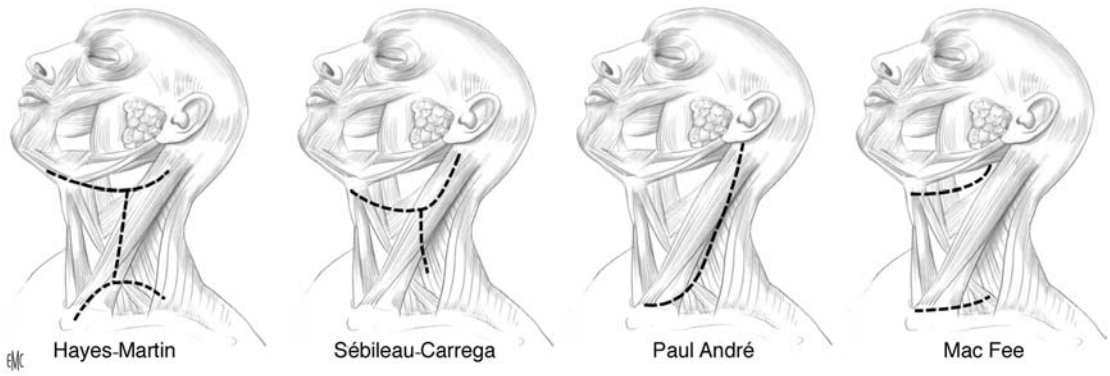

Figura 5. Incisiones cutáneas cervicales.

vertical para facilitar el acceso a la región supraclavicular. Este tipo de incisión se adapta a los vaciamientos cervicales bilaterales, y constituye entonces una incisión bimastoidea. La incisión de Mac Fee proporciona excelentes resultados estéticos, pero a costa de una peor exposición quirúrgica. En función de las características del tumor y de las preferencias personales del cirujano, se pueden emplear muchos otros tipos de incisión (Fig. 5).

Vaciamiento radical funcional (radical modificado de tipo III)

Esta técnica corresponde a la exéresis de los ganglios linfáticos de los niveles I a V, con conservación de la vena yugular interna, el músculo esternocleidomastoideo, el nervio espinal, el eje carotídeo, el nervio vago, el simpático cervical, el nervio frénico, el nervio hipogloso mayor, y el ramo mentoniano del nervio facial. La disección se realiza de manera «funcional», es decir, a lo largo de los planos naturales de despegamiento. Cualquiera que sea la incisión utilizada, los colgajos cutáneos se levantan y se despegan por debajo del músculo platisma. Los límites del vaciamiento son los mismos que los del vaciamiento radical tradicional. El campo quirúrgico debe exponer por arriba el borde inferior de la mandíbula, por debajo la clavícula y la escotadura yugular, por delante la línea media del cuello y por detrás el borde anterior del músculo trapecio en la mitad inferior del cuello y la parte posterior del músculo esternocleidomastoideo en la mitad superior del mismo.

Disección del músculo esternocleidomastoideo

El primer tiempo es la incisión de la aponeurosis que recubre a todo lo largo el músculo esternocleidomastoideo. Esta incisión lineal se practica tras la sección y la ligadura inicial de la vena yugular externa después de su salida de la glándula parótida por arriba, y a nivel de su cruce con el borde posterior del músculo esternocleidomastoideo. El objetivo de esta etapa es separar por completo el músculo de su aponeurosis, que se tracciona en sentido anterior, lo que permite una disección anterior a lo largo de las fibras musculares, en un plano casi avascular. De esta forma, las caras anterior y medial del músculo quedan disecadas. A nivel de la cara profunda del músculo, se deben cauterizar las pequeñas perforantes que existen. El músculo esternocleidomastoideo queda así totalmente separado de su aponeurosis (Fig. 6).

La exposición exige la retracción del músculo hacia atrás y de la aponeurosis hacia delante. En la unión del tercio superior con el tercio medio del músculo esternocleidomastoideo, el nervio espinal aparece en la entrada

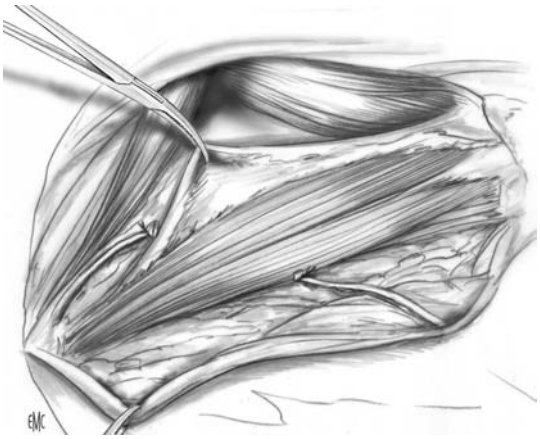

Figura 6. Abertura de la vaina del esternocleidomastoideo.

del músculo. Se deben cauterizar los pequeños vasos que suelen acompañar al nervio espinal. Para mantener al máximo la función del hombro se deben conservar todos los ramos del nervio.

Disección del triángulo submaxilar

En la descripción inicial del vaciamiento funcional de Osvaldo Suárez, se conservaba la glándula submaxilar, lo que constituía una de las ventajas de esta técnica. Sin embargo, esta glándula debe resecarse por motivos de seguridad oncológica cuando se practica el vaciamiento funcional y la localización del tumor inicial justifica el vaciamiento del nivel I. La intervención que se describe incluye pues la exéresis de la glándula submaxilar.

Se realiza la incisión de la fascia a lo largo del límite superior de la exposición. La incisión comienza a nivel submentoniano tras ligar la vena yugular anterior y se prolonga hacia atrás hasta el polo inferior de la parótida. La incisión se traza a 1-2 cm por debajo del borde de la mandíbula para proteger el ramo mentoniano del nervio facial. La utilización de la vena facial como referencia quirúrgica permite conservar este ramo: después de la individualización de la vena facial y su sección y ligadura en la parte inferior de la glándula submaxilar, la parte distal de la vena se reclina hacia arriba con la fascia adyacente en la que discurre el nervio. Así, este último queda separado de la zona de disección y por tanto protegido (Fig. 7).

Se diseca la glándula submaxilar y la sección-ligadura de la arteria facial permite liberar la parte superior de la glándula. El borde posterior del músculo milohioideo se diseca y se tracciona hacia delante. Se diseca el contenido de la celda submaxilar y se secciona el canal de Wharton y las fibras nerviosas secretoras del nervio lingual destinadas a la glándula submaxilar. Se respetan el nervio lingual y el nervio hipogloso mayor. La

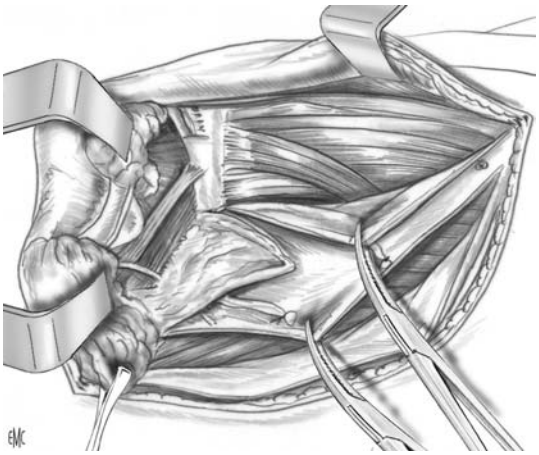

Figura 7. Disección del triángulo submaxilar.

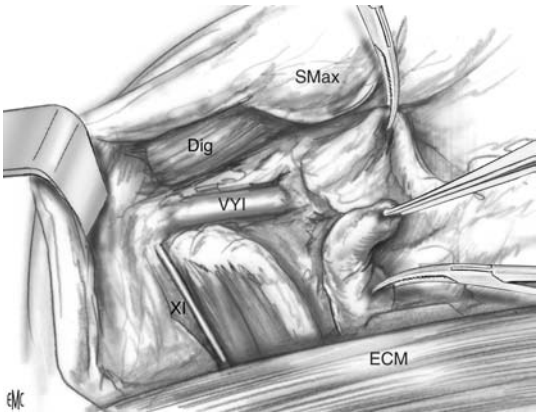

Figura 8. Disección del triángulo retroespinal.
VYI: vena yugular interna; XI: nervio espinal; ECM: esternocleidomastoideo; Submax: glándula submaxilar.

glándula submaxilar queda así liberada y se tracciona hacia abajo junto con los ganglios del nivel I, mientras que las aponeurosis de los músculos digástrico y estilohioideo son incididas en horizontal, desde la línea media hasta el polo inferior de la parótida. La pieza quirúrgica, que contiene los niveles I, la glándula submaxilar y el nivel IIa, se rechaza hacia abajo.

Disección del nervio espinal

El músculo esternocleidomastoideo se retrae hacia atrás y el vientre posterior del digástrico hacia arriba. Tras localizar el punto de entrada del nervio espinal en el músculo esternocleidomastoideo, se practica su disección en sentido superior, en dirección paralela al mismo. El tejido celuloganglionar que recubre el nervio se secciona a este nivel, lo que permite la exposición del nervio hasta el nivel de la vena yugular interna, que cruza por debajo del nervio en el 70% de los casos y por encima en el 27%. De forma excepcional (3%), el nervio atraviesa un desdoblamiento de la vena yugular interna [26].

El tejido celuloganglionar situado por encima y por detrás del nervio se diseca del plano profundo (músculos esplenio y elevador de la escápula) y se rechaza hacia abajo, pasándolo por debajo del nervio (*swing*). A este nivel suelen encontrarse las arterias occipitales y esternomastoideas (Fig. 8).

Triángulo posterior

La región supraclavicular constituye la parte inferior del nivel V. El acceso a esta región se hace por detrás del

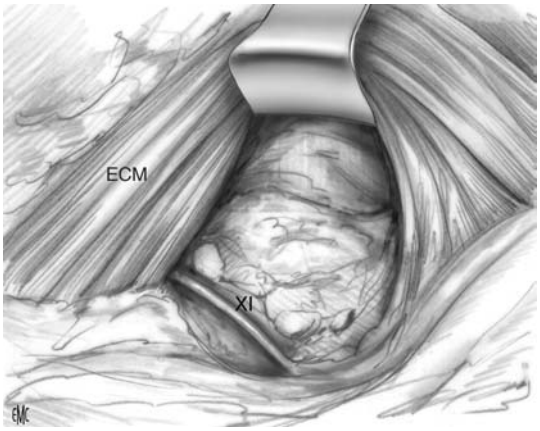

Figura 9. Disección del triángulo posterior. ECM: esternocleidomastoideo; XI: nervio espinal.

músculo esternocleidomastoideo. El límite inferior es el borde superior de la clavícula, el límite posterior es el borde anterior del músculo trapecio, y la frontera superior la forma el nervio espinal desde su salida del músculo esternocleidomastoideo hasta su penetración en el músculo trapecio. La disección se realiza en sentido posteroanterior, a partir del borde anterior del músculo trapecio. Debe identificarse el nervio espinal: sale del músculo más en profundidad que el punto de Erb y se dirige en sentido oblicuo posteroinferior hacia el músculo trapecio. El pedículo cervical transverso y el vientre posterior del músculo omohioideo son dos referencias de esta región. Cuando se ha identificado el músculo omohioideo, se diseca su aponeurosis y se reclina hacia delante con el resto de la pieza del vaciamiento. El plexo braquial puede entonces visualizarse por debajo, entre los músculos escalenos anterior y posterior. La disección profunda se realiza superficialmente a la fascia profunda, de manera que respete el plexo braquial y el nervio frénico. Cuando la disección hacia delante llega al borde anterior del músculo esternocleidomastoideo, éste se retrae lateralmente y se pasa la pieza por debajo de él. A continuación, se prosigue la disección hasta la vaina yugulocarotídea, que no debe ser sobrepasada para respetar el simpático cervical. Se seccionan los ramos del plexo cervical superficial. Los ramos profundos se respetan al practicarse la disección por encima de la aponeurosis de los escalenos (Fig. 9).

Disección de la vaina vascular

La vaina carotídea envuelve la vena yugular interna, la carótida interna y el nervio vago. Debe disecarse y extirparse con el resto de la pieza, respetando siempre su contenido. La vaina se incide en vertical y después se diseca y se reclina de forma progresiva hacia delante. Entonces se visualizan las venas faciales, linguales y tiroideas, que deben ligarse y seccionarse para liberar la vena yugular interna. Debe prestarse especial atención en la parte inferior de la vena yugular, sobre todo en el lado izquierdo, donde desemboca el conducto torácico. Su identificación es inconstante, debido a su anatomía variable, por lo que debe detectarse y tratarse cualquier lesión intraoperatoria del conducto torácico para evitar linforragias secundarias (Fig. 10).

Músculos infrahioideos

La línea vertical media del cuello constituye el límite anterior del vaciamiento. A este nivel se practica una incisión de la aponeurosis, desde el hueso hioides hasta la escotadura yugular. Después de la sección y ligadura alta y baja de la vena yugular externa, se diseca la

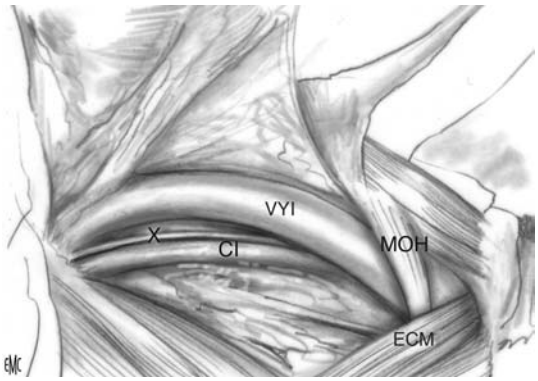

Figura 10. Disección de la vaina vascular. CI: carótida interna; VYI: vena yugular interna; X: nervio vago; MOH: músculo omohioideo; ECM: esternocleidomastoideo.

aponeurosis en sentido anteroposterior para unir la vaina vascular y el resto de la pieza quirúrgica del vaciamiento.

Después de efectuar una cuidadosa hemostasia, el cierre se realiza en dos planos sobre drenajes de vacío.

Vaciamiento radical tradicional

Esta técnica corresponde a la exéresis de los ganglios linfáticos de los niveles I a V, junto con la resección del músculo esternocleidomastoideo, la vena yugular, el nervio espinal y la glándula submaxilar. Se deben respetar: el eje carotídeo, el nervio vago, el simpático cervical, el nervio frénico, el nervio hipogloso mayor y el ramo mentoniano del nervio facial. Esta intervención deja secuelas estéticas y funcionales significativas, por lo que es evidente que se reserva para indicaciones específicas.

Cualquiera que sea la incisión utilizada, los colgajos cutáneos se levantan y despegan por debajo del músculo platisma, que puede resecarse cuando exista invasión por ruptura capsular. En la parte superolateral del cuello no existe platisma, y las fibras del músculo esternocleidomastoideo deben despegarse de la dermis.

Los límites del campo quirúrgico son, por arriba, el borde inferior de la mandíbula y el lóbulo inferior de la parótida, por abajo, la clavícula y la escotadura yugular, por delante, la línea media del cuello y por detrás, el borde anterior del músculo trapecio. El ángulo posterosuperior corresponde a la apófisis mastoides, el ángulo posteroinferior al centro del borde superior de la clavícula, el ángulo anterosuperior a la sínfisis mentoniana y el ángulo anteroinferior, al origen del fascículo esternal del músculo esternocleidomastoideo.

Triángulo posterior

Mientras se retrae hacia atrás el colgajo posterior, se traccionan hacia delante los tejidos blandos situados por delante del borde anterior del trapecio. La disección se realiza en sentido posteroanterior, a lo largo del borde anterior de los músculos profundos del triángulo cervical posterior (plano preescalénico). Se secciona la inserción superior del músculo esternocleidomastoideo en la apófisis mastoides y se continúa la disección hacia delante. El pedículo cervical transverso, que se identifica en la parte inferior del cuello, se secciona y se liga, así como el vientre posterior del músculo omohioideo y la parte inferior de la vena yugular externa. Tras exponer las raíces del plexo cervical, se seccionan las raíces cutáneas, después de visualizar y conservar el nervio frénico a lo largo del borde anterior de los músculos escalenos. En la parte inferior del cuello, se visualiza el plexo braquial, que debe respetarse.

Triángulo anterior

El colgajo anterior se retrae hacia delante, de forma que se exponga la inserción inferior del músculo esternocleidomastoideo. El músculo se tracciona hacia arriba tras seccionar su tendón de inserción en la clavícula y en el esternón. La fascia situada entre el eje carotídeo y los músculos infrahioideos se secciona. Entonces se rechaza hacia delante el músculo con un separador, lo que permite exponer la carótida común y el nervio vago. En esta etapa, se identifica el pedículo cervical transverso en su parte proximal (arteria y vena), que se secciona y se liga. Todos los vasos linfáticos que rodean la vena yugular interna deben ser identificados y ligados de forma meticulosa, sobre todo en el lado izquierdo del cuello para evitar lesionar el conducto torácico con la consiguiente linforragia. Se retraen hacia arriba todos los ganglios presentes por detrás de la vena yugular interna, de forma que sigan solidarios en bloque a la pieza disecada. En esta región, se debe prestar especial atención al nervio frénico para evitar lesionarlo. La vena yugular interna se secciona después de practicar una doble ligadura. La vena tiroidea media se identifica, se secciona y se liga, con el fin de permitir la movilización superior de la vena yugular interna. La disección se continúa hacia arriba tras la retracción cefálica de la pieza, en un plano relativamente avascular, entre la carótida y la vena yugular interna. La disección prosigue hacia arriba a lo largo del borde medial del vientre anterior del músculo omohioideo hasta el hueso hioides, donde se secciona y se separa la inserción del músculo omohioideo. La arteria tiroidea superior se conserva, mientras que la vena tiroidea superior se secciona y se liga.

Triángulo submaxilar

Cuando el colgajo cutáneo se ha levantado, el ramo mentoniano del nervio facial se identifica en la fascia situada frente a la glándula submaxilar. El ramo nervioso, situado a unos dos traveses de dedo por debajo del borde de la mandíbula, debe respetarse y retraerse hacia arriba con el colgajo cutáneo. El contenido de la celda submaxilar se diseca, con sección del conducto de Wharton y de las fibras nerviosas secretoras de la glándula submaxilar, procedentes del nervio lingual. Se respetan el nervio lingual y el hipogloso mayor. De esta forma, tras liberar la glándula submaxilar, puede retraerse hacia abajo junto con los ganglios del nivel I, y queda en continuidad con el resto de la pieza.

Ángulo posterosuperior

Los ganglios retroespinales situados por debajo de la inserción del músculo esternocleidomastoideo son disecados y retraídos hacia abajo y hacia delante. El nervio espinal se individualiza y se secciona. Se practica una doble ligadura del extremo superior de la vena yugular interna y se secciona. De esta forma, la pieza del vaciamiento queda completamente separada en monobloque.

Tras realizar una hemostasia meticulosa, se colocan dos drenajes de vacío. Los colgajos se suturan de manera estanca para que el drenaje de vacío sea eficaz. El vaciamiento puede realizarse en sentido superoinferior y no inferosuperior como se ha descrito aquí. Son modificaciones técnicas que no alteran el resultado.

El inconveniente funcional de este tipo de intervención es la parálisis del músculo trapecio debida a la sección del nervio espinal, que produce una incapacidad para la elevación del hombro y por tanto la imposibilidad de efectuar la abducción del brazo a más de 90°, una caída del hombro y el despegamiento del omoplato. En los pacientes que hayan sufrido un vaciamiento

radical tradicional debe prescribirse fisioterapia intensiva para evitar la rigidez y el síndrome de hombro doloroso. El sacrificio bilateral de las venas yugulares provoca un considerable linfedema facial, que se reabsorbe de forma espontánea en varias semanas, gracias al desarrollo de la circulación colateral por las venas faríngeas, siempre que la anatomía del compartimento central del cuello esté indemne. Sin embargo, puede persistir cierto edema crónico con engrosamiento de la dermis.

Vaciamientos radicales modificados de tipos I y II

Los vaciamientos radicales modificados corresponden a los vaciamientos radicales tradicionales que conservan ciertas estructuras. Esos vaciamientos permiten la exéresis de los niveles ganglionares I a V. Se describen tres tipos de vaciamientos radicales modificados. El tipo I es el vaciamiento radical que conserva el nervio espinal. El tipo II corresponde al vaciamiento radical que conserva el nervio espinal y el músculo esternocleidomastoideo, y sacrifica la vena yugular interna. Por último, el tipo III corresponde al vaciamiento radical que conserva el nervio espinal, el músculo esternocleidomastoideo y la vena yugular interna, que ya ha sido descrito como vaciamiento funcional (denominación francesa). La técnica quirúrgica deriva de la del vaciamiento radical funcional.

Vaciamiento radical ampliado

El vaciamiento radical ampliado es un vaciamiento radical con ampliación de la resección a estructuras diferentes a las que clásicamente se extirpan. Así, puede tratarse de la exéresis asociada de ganglios retro o parafaríngeos, mediastínicos superiores o de estructuras no linfáticas, como nervios craneales, la arteria carótida interna, los músculos cervicales profundos o parte de la piel cervical.

Vaciamientos parciales o selectivos

Según la localización neoplásica inicial, se han descrito varios tipos de vaciamientos parciales. Son vaciamientos que afectan a uno o varios niveles ganglionares. Se indican en el caso de cuello N0, y proporcionan entonces información anatomopatológica del estadio ganglionar. Estas intervenciones resecan de forma selectiva ciertos grupos ganglionares con riesgo de micrometástasis en los cuellos N0.

Vaciamientos supraomohioideos

El vaciamiento supraomohioideo corresponde al vaciamiento en monobloque de los niveles I, II y III. La incisión de Sébileau-Carrega es la más adecuada para esta intervención. En algunos casos, la lesión inicial de la cavidad oral puede resecarse en continuidad con el vaciamiento. Los límites de la exéresis son, por arriba, el borde mandibular; por detrás, el borde posterior del músculo esternocleidomastoideo y por debajo, el borde superior del músculo omohioideo. Por delante, en la parte infrahioidea, el límite es el borde lateral de los músculos infrahioideos, y en la parte suprahioidea, el límite anterior corresponde a la línea media. La técnica quirúrgica procede del concepto de vaciamiento funcional.

Cuando el límite superior de este tipo de vaciamiento es el borde inferior del músculo digástrico, constituye el vaciamiento subdigástrico supraomohioideo.

Vaciamiento yugular

El vaciamiento yugular comprende la resección en monobloque de los niveles II, III y IV. Esta técnica se realiza a menudo en caso de lesiones de la laringe o de la hipofaringe. Los límites de este tipo de vaciamiento son, por detrás, el borde posterior del músculo esternocleidomastoideo, por delante, en la región infrahioidea, el borde lateral de los músculos infrahioideos, y en la parte suprahioidea, el borde inferior del vientre posterior del músculo digástrico. El límite inferior es el borde superior de la clavícula y el límite superior corresponde a la base del cráneo.

Vaciamiento posterior

Es el vaciamiento del triángulo posterior del cuello. Los niveles ganglionares que comprende son los niveles V, los ganglios profundos de los niveles II, III y IV y el triángulo suboccipital. Este tipo de técnica es la más frecuente en caso de melanomas o de carcinomas del cuero cabelludo posterior. La incisión es laterocervical posterior. La realización del colgajo cutáneo debe ser prudente, ya que el nervio espinal es muy superficial en esta región. El músculo esternocleidomastoideo se retrae hacia delante para permitir una buena exposición quirúrgica. El triángulo suboccipital está situado debajo del músculo trapecio en su parte superior. El acceso a este triángulo requiere a menudo el despegamiento de las inserciones superiores del trapecio para permitir la disección del tejido celuloganglionar subyacente, que se reclinará entonces hacia delante, en continuidad con el resto de la pieza. Si las condiciones oncológicas locales lo permiten, debe conservarse el nervio espinal.

Vaciamiento del compartimento central

El vaciamiento del compartimento cervical central corresponde al vaciamiento de los sectores VI y VII. Este tipo de técnica se indica en el tratamiento de las metástasis regionales de los carcinomas tiroideos diferenciados. La intervención comienza de forma clásica con una tiroidectomía que localiza y respeta las glándulas paratiroides. El nervio recurrente debe identificarse y protegerse a lo largo de todo su trayecto. El tejido celuloganglionar del compartimento cervical central se diseca y se reseca, entre el eje carotídeo lateralmente y el surco traqueoesofágico medialmente. El límite superior es el hueso hioides, y el límite inferior es el mediastino superior (límite mal definido). La resección en monobloque suele ser compleja, debido a la presencia de las glándulas paratiroides, cuya vascularización no debe verse comprometida.

■ Complicaciones

Las complicaciones de los vaciamientos cervicales son poco frecuentes en manos de cirujanos experimentados. El conocimiento de las complicaciones, tanto de las clásicas como de las menos frecuentes, permite informar a los pacientes de forma preoperatoria, y adoptar las medidas que permitan evitarlas [28].

Complicaciones vasculares

La hemorragia postoperatoria es una complicación poco frecuente. Se debe diferenciar la hemorragia debida a un pequeño vaso de la del vaso de grueso calibre, grave, cuyo flujo es considerable. Cuando se sospecha

una hemorragia postoperatoria, la prioridad terapéutica es la restitución sanguínea si es necesaria, el mantenimiento de la permeabilidad de la vía respiratoria y la realización de hemostasia.

Las rupturas vasculares secundarias no se deben al vaciamiento, sino que suelen deberse a complicaciones de la cirugía del tumor inicial, sobre todo las fístulas salivales por un faringostoma. El flujo continuo de saliva sobre la herida operatoria produce infección y fenómenos necróticos que pueden conducir a la ruptura de un vaso de gran calibre.

Complicaciones nerviosas

Ramo mentoniano del nervio facial

El ramo mentoniano del nervio facial se sitúa por debajo del músculo platisma, superficial a la vena facial. Presenta una vulnerabilidad especial durante la disección del colgajo cutáneo superior. Su lesión se traduce en una parálisis del músculo orbicular de los labios, con caída del hemilabio inferior homolateral. La visualización inicial del nervio es la mejor garantía de seguridad, aunque su disección aumenta el riesgo de lesión. La utilización de la vena facial como referencia quirúrgica permite conservar este ramo: después de la individualización de la vena facial y la sección-ligadura en la parte inferior de la glándula submaxilar, la parte distal de la vena se rechaza hacia arriba con la fascia adyacente en la que discurre el nervio. Así, este último queda fuera de la zona de disección y protegido.

Nervio espinal y síndrome del hombro doloroso

La sección del nervio espinal produce la parálisis del músculo trapecio y el desarrollo de un síndrome del hombro doloroso. Este síndrome asocia dolor, debilidad, deformación del hombro e incapacidad de elevación del hombro con abducción máxima del brazo de 90°. No obstante, la conservación del nervio no garantiza una función postoperatoria estrictamente normal. La disección del nervio debe ser lo más atraumática posible, y se han de evitar los fenómenos de tracción y estiramiento del nervio. Este síndrome también puede aparecer tras el traumatismo aislado de alguno de los ramos anastomóticos del plexo cervical.

Nervio hipogloso mayor

El nervio hipogloso mayor se sitúa en el seno del nivel ganglionar II. Suele visualizarse durante la disección de la glándula submaxilar, donde se sitúa bajo la red venosa del nervio hipogloso mayor. Su lesión se manifiesta por parálisis de la hemilengua homolateral.

Nervio vago

El nervio vago se expone ampliamente durante la práctica del vaciamiento radical. Se sitúa en la vaina vascular, entre la vena yugular interna y la carótida interna. Se debe prestar especial atención durante la ligadura de la vena yugular interna o la ligadura del conducto torácico, debido a la proximidad del nervio vago.

Nervio frénico

La lesión del nervio frénico se traduce en una parálisis homolateral del diafragma. Las fases de más riesgo son la disección del tejido celuloadiposo suprayacente al plano de los escalenos y la sección de los ramos anteriores del plexo cervical superficial.

Cadena simpática cervical

La cadena simpática cervical es posterior y medial respecto a la carótida interna. La disección sobre el plano de los músculos profundos (escalenos), muy medial por detrás del eje carotídeo, corre el riesgo de lesionar la cadena simpática cervical.

Linforragia

Las linforragias secundarias son complicaciones poco frecuentes (1%) [26]. Son más comunes en el lado izquierdo, donde se sitúa el conducto torácico, que en el derecho. Cuando sea preciso ligar el conducto torácico, la ligadura debe incluir los tejidos adyacentes (músculo, grasa, fascia) para que no se seccione la fina pared del conducto torácico con el hilo de sutura. Cuando se sospeche una lesión perioperatoria del conducto torácico, el aumento de la presión intratorácica y la colocación en posición de Trendelenburg favorecen la visualización de la fístula linfática.

Cuando durante el postoperatorio aparece linforragia en el drenaje de vacío, conviene interrumpir la aspiración del mismo, aplicar un vendaje compresivo, e instaurar una dieta hipolipídica e hiperproteica. La persistencia de linforragia a pesar de estas medidas es una indicación para la reparación quirúrgica mediante linfoplastia.

■ Bibliografía

[1] Shah J, Johnson N, Batsakis J. *Oral Cancer*. London: Martin Dunitz-Taylor and Francis Group; 2003.

[2] Center for Disease Control. Current trends: deaths from oral cavity and pharyngeal cancer: United States, 1987. *JAMA* 1990;**264**:678.

[3] Myers EN, Gastman BR. Neck dissection: an operation in evolution: Hayes Martin lecture. *Arch Otolaryngol Head Neck Surg* 2003;**129**:14-25.

[4] Guerrier B. *Évidement fonctionnel du cou. Principes, techniques et indications.* Montpellier: Sauramps Médical; 1974. p. 185p.

[5] Guerrier Y. *Traité de technique chirurgicale ORL et cervico-faciale. Tome 4: cou et cavité buccale*. Paris: Masson; 1980.

[6] Mukherji SK, Armao D, Joshi VM. Cervical nodal metastases in squamous cell carcinoma of the head and neck: what to expect. *Head Neck* 2001;**23**:995-1005.

[7] Cancer Staging Handbook from the AJCC Cancer Staging Manual. New York: Springer-Verlag: 2002.

[8] Robbins KT, Clayman G, Levine PA, Medina J, Sessions R, Shaha A, et al. Neck dissection classification update: revisions proposed by the American Head and Neck Society and the American Academy of Otolaryngology-Head and Neck Surgery. *Arch Otolaryngol Head Neck Surg* 2002;**128**:751-8.

[9] Lindberg R. Distribution of cervical lymph node metastases from squamous cell carcinoma of the upper respiratory and digestive tracts. *Cancer* 1972;**29**:1446-9.

[10] Shah JP. Patterns of cervical lymph node metastasis from squamous carcinomas of the upper aerodigestive tract. *Am J Surg* 1990;**160**:405-9.

[11] Shah JP, Candela FC, Poddar AK. The patterns of cervical lymph node metastases from squamous carcinoma of the oral cavity. *Cancer* 1990;**66**:109-13.

[12] Shah JP. Cervical lymph node metastases--diagnostic, therapeutic, and prognostic implications. *Oncology* 1990;**4**: 61-9.

[13] Shah JP, Medina JE, Shaha AR, Schantz SP, Marti JR. Cervical lymph node metastasis. *Curr Probl Surg* 1993;**30**:1-335.

[14] Shah J, Patel S. *Head and neck surgery and oncology*. New York: CV Mosby; 2003.

[15] Fukano H, Matsuura H, Hasegawa Y, Nakamura S. Depth of invasion as a predictive factor for cervical lymph node metastasis in tongue carcinoma. *Head Neck* 1997;**19**:205-10.
[16] Mohit-Tabatabai MA, Sobel HJ, Rush BF, Mashberg A. Relation of thickness of floor of mouth stage I and II cancers to regional metastasis. *Am J Surg* 1986;**152**:351-3.
[17] Spiro RH, Huvos AG, Wong GY, Spiro JD, Gnecco CA, Strong EW. Predictive value of tumor thickness in squamous carcinoma confined to the tongue and floor of the mouth. *Am J Surg* 1986;**152**:345-50.
[18] Leemans CR, Tiwari R, Nauta JJ, Van der Waal I, Snow GB. Regional lymph node involvement and its significance in the development of distant metastases in head and neck carcinoma. *Cancer* 1993;**71**:452-6.
[19] Snow GB, Patel P, Leemans CR, Tiwari R. Management of cervical lymph nodes in patients with head and neck cancer. *Eur Arch Otorhinolaryngol* 1992;**249**:187-94.
[20] Grandi C, Alloisio M, Moglia D, Podrecca S, Sala L, Salvatori P, et al. Prognostic significance of lymphatic spread in head and neck carcinomas: therapeutic implications. *Head Neck Surg* 1985;**8**:67-73.
[21] Shah JP, Cendon RA, Farr HW, Strong EW. Carcinoma of the oral cavity. Factors affecting treatment failure at the primary site and neck. *Am J Surg* 1976;**132**:504-7.
[22] Johnson JT, Myers EN, Bedetti CD, Barnes EL, Schramm Jr. VL, Thearle PB. Cervical lymph node metastases. Incidence and implications of extracapsular carcinoma. *Arch Otolaryngol* 1985;**111**:534-7.
[23] Carter RL, Barr LC, O'Brien CJ, Soo KC, Shaw HJ. Transcapsular spread of metastatic squamous cell carcinoma from cervical lymph nodes. *Am J Surg* 1985;**150**: 495-9.
[24] Alvi A, Johnson JT. Extracapsular spread in the clinically negative neck (N0): implications and outcome. *Otolaryngol Head Neck Surg* 1996;**114**:65-70.
[25] Shah JP, Andersen PE. The impact of patterns of nodal metastasis on modifications of neck dissection. *Ann Surg Oncol* 1994;**1**:521-32.
[26] Gavilan J, Herranz J, DeSanto L, Gavilan C. *Functional and selective neck dissection*. New York: Thieme-Verlag; 2002.
[27] Byers RM, Weber RS, Andrews T, McGill D, Kare R, Wolf P. Frequency and therapeutic implications of «skip metastases» in the neck from squamous carcinoma of the oral tongue. *Head Neck* 1997;**19**:14-9.
[28] Genden EM, Ferlito A, Shaha AR, Talmi YP, Robbins KT, Rhys-Evans PH, et al. Complications of neck dissection. *Acta Otolaryngol* 2003;**123**:795-801.

M. Zanaret (michel.zanaret@ap-hm.fr).
J. Paris.
S. Duflo.
Fédération d'oto-rhino-laryngologie et chirurgie cervicofaciale, centre hospitalier universitaire La Timone, boulevard Jean-Moulin, 13385 Marseille cedex 05, France.

Cualquier referencia a este artículo debe incluir la mención del artículo original: Zanaret M., Paris J., Duflo S. Évidements ganglionnaires cervicaux. EMC (Elsevier SAS, Paris), Techniques chirurgicales - Tête et cou, 46-470, 2005.

Disponible en www.emc-consulte.com (sitio en francés)
Título del artículo: **Évidements ganglionnaires cervicaux**

Algoritmos · Ilustraciones complementarias · Vídeos / Animaciones · Aspectos legales · Información al paciente · Informaciones complementarias · Autoevaluación